

母亲 2016 年 10 月 1 日发现肺癌至今治疗过程病史

2012 年元旦前后母亲从老家来上海歇歇心，我特意带母亲做了一个全面体检，此时右上肺说有小片状阴影，医生说没事，我也没引起重视，为 2016 年肺癌估计已经埋下地雷

上海中医药大学附属曙光医院放射诊断报告				X线摄片-DR
患者姓名: [REDACTED]	性别: 女	年龄: 56 岁	科室: 老年病科	第 0001 次检查
门诊号: 0800398136	住院号:	病室:	检查时间: 2011-12-31 13:17	
检查号: 00399061-0001	临床初诊: 待查	送检医师的要求: [正位胸片]	审核医师: [REDACTED]	
检查部位和名称: 胸部X线-DR摄片				
检查方法: 后前位				
放射学表现:				
胸廓对称。右上肺可见小片状高密度影，余肺纹理清晰，未见明显异常密度影。心影大小、形态如常。纵隔结构及气管居中。两膈面光整，肋膈角清晰、锐利。				
放射学诊断:				
右上肺炎症，结核可能，请结合临床。				
报告医师: [REDACTED]	报告时间: 2011-12-31 13:17	审核医师: [REDACTED]	审核时间: 2011-12-31 13:20	
本报告仅供临床医师参考，临床诊断请综合考虑，胶片费用自理，付费后可自助打印，请妥善保管。				
00399061-0001				

2012年母亲从老家来，特意带她体检，体检右上肺有阴影，没引起我的重视，因为医生说没事，估计为2016年肺癌已经埋下隐患，2012到2016我深为自己没有给母亲体检悔恨。

检查号: 00399061-003	检查时间: 2011-12-31 14:36	科室: 老年病科	第 0001 次检查
临床初诊: 待查	送检医师的要求: [胸部(两肺、纵膈、胸壁)平扫]	检查时间: 2011-12-31 14:36	
检查部位和名称: 胸部CT平扫+三维重建			
检查方法: 从肺尖至肺底扫描，层厚/层距 7/7mm，共24层。			
放射学表现:			
两侧胸廓对称，右肺尖可见斑片影及条索影，并见支气管扩张，余肺纹理清晰，未见明显异常密度影。气管、支气管内未见明显异常密度影，无受压征象。纵隔内未见肿块影及肿大淋巴结影。两侧胸腔内未见明显积液及积气影。胸壁软组织内无异常发现。			
放射学诊断:			
右肺尖慢性炎症合并支气管扩张，结核不除外，请结合临床。			
报告医师: [REDACTED]	报告时间: 2011-12-31 14:36	审核医师: [REDACTED]	审核时间: 2011-12-31 14:47
本报告仅供临床医师参考，临床诊断请综合考虑，胶片费用自理，付费后可自助打印，请妥善保管。			
00399061-003			

2012年埋下的地雷

上海中医药大学附属曙光医院放射诊断报告				MR1
患者姓名:	性别: 女	年龄: 56 岁	科室: 老年病科	第 0002 次检查
门诊号: 0800398136	住院号:	病室:	床号:	
检查号: 00399061-0002	检查时间: 2012-01-05 08:55			
临床初诊: 待查	送检医师的要求: [颅脑, 平扫]			
检查部位和名称:	头颅MRI平扫			
检查方法:	头颅矢状位TSEFLAIR-T1WI、横断位TSEFLAIR-T1WI、TSE-T2WI、FLAIR-T2WI、DWI/ADC、SWI/磁敏感/间隔6mm/1mm。			
放射学表现:	各18层。 桥脑、两侧基底节区见点状异常信号影, T1WI呈稍低信号, T2WI呈稍高信号, FLAIR呈等信号, 余两侧大脑半球、小脑及脑干未见明显异常信号影。两侧脑室对称, 未见明显扩大。诸脑沟、脑裂、脑池未见明显增宽、扩大改变。脑中线结构居中。矢状位腺垂体饱满。 头皮、颅骨、颅底结构未见明显异常。左侧上颌窦内可见小片长T1长T2信号影。			
放射学诊断:	2012年元旦体检报告还正常。 可与2016年做对比			
1、桥脑、两侧基底节区多发小缺血灶。				
2、腺垂体饱满, 建议进一步检查。				
3、左上颌窦慢性炎症。				
报告医师: 宋磊	报告时间: 2012-01-05 08:55	审核医师: 孙华	审核时间: 2012-01-05 14:15	
本报告仅供临床医师参考, 临床诊断请综合考虑, 胶片费用自理, 付费后可自助打印, 请妥善保管。				00399061-0002

2016年8-9月总是咳嗽, 10月2日在县城做CT查出来肺癌。

2016年10月8日在上海市肺科医院做支气管镜, 确诊肺腺癌3B期, 肿瘤大小4.5cmX4.3cm。

胚癌抗原CEA 84.51

2016年10月12日开始做化疗, 用药卡铂(波贝), 注射用培美曲赛二钠【塞珍】4瓶9268元。

上海市肺科医院
上海市职业病防治院 放射诊断报告

患者姓名: [REDACTED] 性别: 女 年龄: 62 科别: Z4 放射学检查号码: 0800480364
住院号: 0749560 病室: 病床: 35 门诊号: 0800480364
临床诊断: 送检医师要求: 协助诊断

检查部位和名称: 胸部CT

造影剂:

检查方法: 增强:胸锁关节为基线至肺底, 吸气相扫描, 层厚1mm, 螺距1mm, 重建层厚5-10mm, 层间距5-10mm, 静脉注射碘造影剂100ml; 三维重建。

放射学表现: 双侧胸廓对称, 未见明显异常。右肺上叶远端可见软组织密度肿块, 形态不规则, 有分叶, 大小约4.3cm, 边缘欠光, 内密度不均, 病灶周边可见斑片样的模糊影。右肺见网格状影。纵隔及肺门部分淋巴结增大。

放射学诊断: 右肺上叶肺癌伴阻塞性炎症, 右侧淋巴管转移可能。纵隔肺门部分淋巴结增大。

书写医师: [REDACTED]

审核医师: [REDACTED]

检查时间: 2016-10-09 16:36 报告书写时间: 2016-10-11 08:32 报告审核时间: 2016-10-11 12:45

放免报告单

上海市肺科医院
上海市职业病防治院 检验报告单

PM0095

项 目	结 果	参 考 值	项 目	结 果	参 考 值
N-MID 骨钙素N端中分子片	10.78	<16.6 ug/ml	CA50 CA50	11.98	0-25 U/ml
AFP 甲胎蛋白	16.07	0-20 ug/L	CA199 糖类抗原CA199	6.24	<50 U/ml
CEA 癌胚抗原	84.51	0-10 ug/L	CA72-4 糖类抗原CA72-4	2.19	0-4 U/ml
NSE 神经烯醇化酶	15.39	0-20 ng/ml	SOCA 鳞癌抗原	1.05	0-10 U/ml
PROGRP 胃泌素释放肽前体	22.09	0-40 pg/ml			
B-MG B2-微球蛋白	1.58	0.25-4.4 ug/ml			
SF 铁蛋白	75.7	16-132 ng/ml			
CA-242 糖类抗原CA242	9.06	<25 U/ml			
CA153 糖类抗原CA153	16.00	0-40 U/ml			
CA211 CYPRA21-1	2.47	0-3.3 ng/ml			

对该标本负责。送检医生: 2626

检验日期: 2016-10-10

报告日期: 2016-10-11 10:14

报告人: 王志强

核对人: 江建颖

报告单: 生化流水线 上海市肺科医院 上海市职业病防治院 检验报告单 检验编号: SZ0019

编号	项目	结果	参考值	编号	项目	结果	参考值
GGT	谷氨转氨酶	25	0-38U/L	PA	前白蛋白	253	200-400mg
ALT	谷丙转氨酶	12	10-40U/L	AFU	a-L-岩藻糖苷酶	24	0-40U/L
AST	谷草转氨酶	19	0-34U/L	UA	尿酸	291	184-464u
AST	谷草转氨酶同工酶	9	0-18U/L	UREA	尿素氮	6.8	3.2-8.2 mmol/L
ALP	碱性磷酸酶	86	45-129U/L	CREA	肌酐	57	44-71umo
TBIL	总胆红素	16.0	5-21umol/L	CYSC	胱抑素C	0.76	<1.20mg/
DBIL	直接胆红素	4.9	0-6umol/L	GLU	葡萄糖	4.9	4.1-5.9m
TBA	总胆汁酸	5.1	0-10umol/L	K	钾	4.4	3.5-5.1 mmol/L
TP	总蛋白	66	57-82g/L	NA	钠	143	132-146 mmol/L
ALB	白蛋白	39	32-48g/L	CL	氯	107	99-109 mmol/L
GLD	球蛋白	27.0000		CA	钙	2.3	2.18-2.6
ALB	白球比	1.4444		P	磷	1.35	0.78-1.6

送检 2626 2016-10-09 2016-10-09 王洪秀 周信辉 共24项
医师 日期 日期 09:18 检验师 核对者

检验报告单 上海市肺科医院 上海市职业病防治院 检验报告单 检验编号: LA0068

编号	项目	结果	参考值	编号	项目	结果	参考值
HGB	血红蛋白	130	110-150 g/L	BASO	嗜碱性粒细胞绝对数	0.01	0.00-0.10 10 ⁹ /L
RBC	红细胞	4.34	3.50-5.00 10 ¹² /L	PLT	血小板	237	100-300 10 ⁹ /L
WBC	白细胞	9.95	4.00-10.00 10 ⁹ /L	HCT	红细胞压积	0.394	0.350-0.450
NEUT%	中性粒细胞%	71.0	50.0-70.0 %	MCV	平均红细胞体积	90.8	82.0-96.0 fL
LYMP%	淋巴细胞%	19.9	20.0-40.0 %	MCH	平均血红蛋白量	30.0	27.0-31.0 pg
MON%	单核细胞%	6.8	3.0-8.0 %	MCHC	平均血红蛋白浓度	330	290-340 g/L
EOS%	嗜酸性粒细胞%	2.2	1.0-5.0 %	RDW-C	红细胞分布宽度	12.5	11-16
BASO%	嗜碱性粒细胞%	0.1	0.0-1.0 %	RDW-S	红细胞分布宽度	41.7	37.0-54.0 fL
NEUT#	中性粒细胞绝对数	7.06	2.00-7.70 10 ⁹ /L	PCT	血小板比积	0.300	0.114-0.282
LYMP#	淋巴细胞绝对数	1.98	0.80-4.00 10 ⁹ /L	PDW	血小板分布宽度	11.9	9-17 fL
MONO	单核细胞绝对数	0.66	0.10-0.80 10 ⁹ /L	P-LR	大血小板比率	29.4	13-43%
EOS	嗜酸性粒细胞绝对数	0.22	0.05-0.30 10 ⁹ /L	MPV	平均血小板体积	10.5	9.0-13.0 fL

送检 2626 2016-10-09 2016-10-09 王方 邱中平 共24项
医师 日期 日期 09:35 检验师 核对者

甲	醋酸地塞米松片【氟美松片】	0.75mg*100片/瓶	片	¥0.18	11	¥1.99	1.99
甲	卡铂注射液【波贝】	50mg*10ml/瓶	瓶	¥42.30	10	¥423.00	423
甲	利可君片【利血生片】	20mg*18片/盒	片	¥0.91	48	¥43.80	43.8
甲	盐酸雷尼替丁胶囊	0.15g*30粒/瓶	粒	¥0.70	30	¥21.00	21
乙10%	盐酸昂丹司琼胶囊【昂诺平】	8mg*3粒/盒	粒	¥24.63	9	¥221.70	199.33
甲	5%葡萄糖注射液【软袋双阀】	250ml*1袋/袋	袋	¥4.90	1	¥4.90	4.9
甲	盐酸雷尼替丁胶囊	0.15g*30粒/瓶	粒	¥0.70	5	¥3.50	3.5
甲	0.9%氯化钠注射液(聚)【0.9%氯化钠注射液(聚)】	100ml*1瓶/瓶	瓶	¥3.80	2	¥7.60	7.6
甲	0.9%氯化钠注射液(聚)【0.9%氯化钠注射液(聚)】	250ml*1瓶/瓶	瓶	¥4.20	1	¥4.20	4.2
不可报	盐酸帕洛诺司琼注射液【止若】	0.25mg*1支/支	支	¥708.00	1	¥708.00	0
乙10%	福多司坦片【中畅】	0.2g*12片/盒	片	¥3.08	12	¥37.00	33.3
乙20%	注射用培美曲塞二钠【赛珍】	0.2g*1瓶/瓶	瓶	¥2,317.00	4	¥9,268.00	7414.4
甲	醋酸地塞米松片【氟美松片】	0.75mg*100片/瓶	片	¥0.18	30	¥5.43	5.43

10750.12 可报合计: 8162.65

同济大学附属上海市肺科医院
分子检测报告单

分子病理号: 1GT160442

姓名: [REDACTED] 性别: 女 年龄: 62 送检日期: 2016-10-11
住院号: 0749560 检测标本号: TB1611752 科别: 肿瘤科四病区

检测项目: EGFR基因突变检测
检测方法: ARMS法
标本类型: 细胞学样本
试剂信息: ADx人类EGFR基因突变检测试剂盒

病理诊断: 倾向腺癌

质量控制: DNA质量: 合格

检测结果:

检测项目	外显子	检测位点	检测结果	结果解读
EGFR基因敏感突变	Exon-18	G719X	野生型	既往IPASS、NEJ002、WJTOG3405和OPTIMAL等多项研究均提示EGFR-TKI (Gefitinib, Erlotinib, Icotinib, Afatinib, Dacomitinib, AZD9291, CO-1686, HM61713等) 对EGFR敏感突变的非小细胞肺癌患者治疗有效。NCCN指南及中国原发性肺癌诊疗规范均推荐TKI作为EGFR敏感突变型晚期非小细胞肺癌的一线治疗。
	Exon-19	19-del	野生型	
	Exon-20	S768I	野生型	
	Exon-21	L858R	突变型	
		L861Q	野生型	
EGFR基因耐药突变	Exon-20	T790M	野生型	有此类基因突变的患者, 提示对AZD9291有效。
		20-ins	野生型	有此类基因突变的患者, 提示EGFR-TKI治疗效果不佳。

其它说明:

上海市职业病防治院 放射诊断报告。

患者姓名: [REDACTED] 性别: 女 年龄: 62 科别: Z4 放射学检查号码: 0800480364
住院号: 0749560 病室: 病床: 35 门诊号: 0800480364
临床诊断: 送检医师要求: 协助诊断

检查部位和名称: 头颅MR 造影剂:
检查方法: 增强 T1a: T1WI (C+), FLAIR

放射学表现: 左侧额叶可见结节状异常信号灶, 增强后T1WI、FLAIR可见结节状、环状高信号。脑室、脑沟、脑裂未见明显扩大。中线居中。

放射学诊断: 左侧额叶转移瘤可能。

书写医师: [REDACTED] 审核医师: [REDACTED]

检查时间: 2016-10-08 11:16 报告书写时间: 2016-10-11 10:11 报告审核时间: 2016-10-11 10:56

本报告仅供医师诊疗参考, 如需影像介质, 请与便民服务中心联系。

这里说的是2016年10月, 11月化疗

2012年元旦我给我妈体检, 做核磁共振, 当时说有个缺血灶, 做了两次化疗后, 肿瘤增大到6.8但脑部MR似乎异常灶消失



同济大学附属上海市肺科医院

分子检测报告单

分子病理号: 2GT160331

姓名: [REDACTED] 性别: 女 年龄: 62

送检日期: 2016-10-11

住院号: 0749560

检测标本号: TB1611752

科别: 肿瘤科四病区

检测项目: KRAS/BRAF/ALK/ROS1基因突变检测

检测方法: ARMS法

病理诊断: 倾向腺癌

标本类型: 细胞学样本

试剂信息: ADx人类KRAS基因7种突变检测试剂盒; ADx人类BRAF基因V600E突变检测试剂盒; ADx人类ALK基因融合和ROS1基因融合联合检测试剂盒;

质量控制: 1、DNA质量:合格 2、RNA质量:合格

检测结果:

检测项目	外显子/密码子	突变类型	检测结果	结果解读
KRAS基因	Codon-12	Gly12Asp	野生型	有此类基因突变的患者， 提示EGFR-TKI治疗效果不佳。
	Codon-12	Gly12Ala	野生型	
	Codon-12	Gly12Val	野生型	
	Codon-12	Gly12Ser	野生型	
	Codon-12	Gly12Arg	野生型	
	Codon-12	Gly12Cys	野生型	
	Codon-13	Gly13Asp	野生型	
B-raf基因	Exon-15	V600E	野生型	

其它说明: ALK融合基因检测结果:野生型
ROS1融合基因检测结果:野生型

核医学科ECT报告单

姓名 性别 F 年龄 62 科别 影像号 0800480364
住院号 0749560 床号 35 病区/24(出) 临床诊断 异影
检查药物 ^{99m}Tc-MDP 用药方式 静脉注射 检查项目 全身骨显像

检查所见 静注^{99m}Tc-MDP 30mCi, 3小时后行前位、后位全身骨显像:
可见鼻咽部、鼻旁窦区及颈前甲状软骨处有生理性轻度浓聚影, 全身长骨
干骺端见轻度生理性浓聚影存在, 双肾及膀胱显影, 脊柱未见明显畸形; 全身
骨骼显影清晰, 未见明显异常放射性浓聚与缺损性病灶存在。

2016年10月11日

检查意见 骨显像未见明显异常。

上海市肺科医院。
上海市职业病防治院
超声检查报告

送检日期: 20161008 门诊号: 0800480364 住院号 0749560
姓名: [REDACTED] 性别 F 年龄 62 科别 Z4 病区 Z4(出) 病床 35 超声号 0800480364
临床诊断: 肺部阴影 检查部位: 甲状腺甲状腺颈部淋巴结 其他
仪器型号: GE E9 探头频率: 3-11 MHZ
图像记录方式: PACS 记录媒体号: 0800480364 图像等级: 乙

超声描述:

脏器切面	观察记录	添入数据(mm)
甲状腺	右叶大小:左右径16 左叶大小:左右径17 峡部厚度3.8	前后径 14 前后径 13

甲状腺形态正常,表面光滑,包膜完整,内部回声均匀。
甲状腺左右叶内见数个低回声结节,右叶大者 5.9×6.1 mm,左叶大者 5.8×4.6 mm,边界欠清晰,内部回声不均匀,未见明显彩色血流进入。
甲状腺彩色血流分布未见异常。
甲状腺旁腺:双侧甲状腺旁腺未显示。
右侧锁骨上可见数个低回声结节,大者 5.7×5.8 mm,边界清晰,形态规则,内部回声欠均匀,内部未见彩色血流进入。
左侧锁骨上可见数个低回声结节,大者 5.6×4.5 mm,边界清晰,形态规则,内部回声欠均匀,内部未见彩色血流进入。

超声意见:

甲状腺内低回声结节,建议进一步检查或随访
双侧锁骨上低回声结节,考虑肿大淋巴结

上海市肺科医院
细胞学检查报告单



TB1611752

脱落+液基细胞

病理号: TB1611752

姓名: [REDACTED] 门诊号: 0800480364 送检医院: 本院
性别: 女 住院号: 0749560 送检科室: 肿瘤科四病区
年龄: 62 病床号: 35 所在病区: Z4

标本种类: 纤支镜毛刷涂片 送检日期: 2016-10-10

结果:

见少量异型细胞,倾向腺癌。

备注:

报告医师: 董正伟

报告日期: 2016-10-10

此报告由病案室打印,仅供参考,如有疑问或不符,请以病理科医生签字报告为准。

2016年10月12日出院小结如下

出院小结			
科别:肿瘤科 病区:肿瘤科四病区 姓名: [REDACTED]	床号: 35	门诊号: 0800480364	住院号: 0749560
姓名: 姚金平	性别: 女	年龄: 62岁	
入院日期: 2016年10月08日		出院日期: 2016年10月12日	
门诊诊断 1. 右肺上叶异常待查, 肺癌?			
入院诊断 1. 右肺上叶异常待查, 肺癌?			
出院诊断 1. 右肺上叶腺癌cT2bN2M0-IIIB期 脑转移?, ECOG: 1分			
入院时主要症状及体征 咳嗽咳痰2月余。			
主要化验结果 2016-10-8 肺功能血气B检验报告: pH7.45, 二氧化碳分压32.7mmHg↓, 氧分压92mmHg, 氧饱和度97.6%。2016-10-9 生化流水线检验报告: r-谷氨酰转氨酶25U/L, 谷丙转氨酶12U/L, 谷草转氨酶19U/L, 碱性磷酸酶86U/L, 总胆红素16.0umol/L, 直接胆红素4.9umol/L, 总蛋白66g/L, 白蛋白39g/L, 尿酸291umol/L, 尿素氮6.8mmol/L, 肌酐57umol/L, 葡萄糖4.9mmol/L, 钾4.4mmol/L, 钠143mmol/L, 氯107mmol/L。2016-10-9 血常规lab检验报告: 血红蛋白130g/L, 红细胞 $4.34 \times 10^{12}/L$, 白细胞 $9.95 \times 10^9/L$, 中性细胞%71.0%↑, 中性细胞绝对数 $7.06 \times 10^9/L$, 血小板 $287 \times 10^9/L$ 。2016-10-9 血沉检验报告: 红细胞沉降率26mm/h↑。2016-10-9 大便常规检验报告: 颜色黄色, 硬度软, 隐血阴性, 大便镜检未见异常/lp。2016-10-9 生化(AU640)检验报告: 结核抗体阴性。2016-10-9 尿沉渣检验报告: 颜色YELLOW, 透明度clear, 比重1.025, 葡萄糖NORMAL, 蛋白-g/1, 胆红素-umol/L, 尿胆原NORMALumol/L, 尿潜血+cell/ul, 酮体-mmol/L, 白细胞-/ul, 细菌0个/ul。2016-10-9 细菌鉴定检验报告: 真菌(1-3)-β葡聚糖14.9pg/mL。2016-10-10 免疫化学发光检验报告: 乙肝表面抗体84.71mIU/ml↑。2016-10-10 结核涂片检验报告: 荧光染色抗酸杆菌阴性(-)。2016-10-10 结核涂片检验报告: 荧光染色抗酸杆菌阴性(-)。2016-10-11 放免报告单检验报告: 癌胚抗原84.51ug/L↑。2016-10-11 结核涂片检验报告: 荧光染色抗酸杆菌阴性(-)。2016-10-11 血常规top检验报告: 凝血酶原时间10.3sec。			
特殊检查及重要会诊 2016-10-8 心电图检查报告: 1、窦性心律2、逆钟向转位3、ST段水平型压低0.5mm(II、III、avF) 2016-10-8 US检查报告: 甲状腺内低回声结节, 建议进一步检查或随访双侧锁骨上低回声结节, 考虑肿大淋巴结2016-10-9 NM检查报告: 骨显像未见明显异常。2016-10-9 US检查报告: 肝胆胰脾肾未见明显异常双侧肾上腺未见明显异常双侧胸腔、心包、腹腔未见明显积液腹主动脉旁未见明显肿大淋巴结2016-10-10 病理-常规细胞检查报告: 见少量异型细胞, 倾向腺癌。2016-10-10 病理-液基细胞检查报告: 未见恶性细胞。2016-10-10 病理-液基细胞检查报告: 见少量异型细胞, 倾向腺癌。2016-10-10 ES检查报告: 支气管镜经口进入顺利, 声门闭合可, 气管环清晰, 隆突锐利; 右上叶管口粘膜肿胀, 管口狭窄, 余各叶段管腔通畅, 粘膜光整, 见较多泡沫痰, 予以吸除, 未见新生物, 未见出血。于右上叶灌洗送检查, 刷检找脱落细胞、结核菌及液基细胞学检查。2016-10-11 病理-液基细胞检查报告: 未见恶性细胞。2016-10-11 病理-液基细胞检查报告: 未见恶性细胞。2016-10-11 MR检查报告: 左侧额叶转移瘤可能。2016-10-11 CT检查报告: 右肺上叶肺腺伴阻塞性炎症, 右侧淋巴管转移可能。纵隔肺门部分淋巴结增大。2016-10-11 US检查报告: 左室舒张功能减退左室收缩功能正常			
病程与治疗结果 患者入院后完善相关检查, 支气管镜刷检示腺癌, 明确诊断, 完善全面检查, 明确分期, 行EGFR等基因检测, 10-12行AC-T1(赛珍 745mg静滴d1, 波贝 560mg静滴d1)化疗, 化疗过程顺利, 化疗后出院。 合并症无。			

2016年11月12日第二次化疗, 出院小结如下:

出院小结

科别:肿瘤科 病区:肿瘤科四病区 姓名: 床号: 35 门诊号:0800480364 住院号:0763011

姓名:姚金平 性别:女 年龄:62岁

入院日期:2016年11月12日

出院日期:2016年11月14日

门诊诊断 1.右肺上叶腺癌cT2bN2M0-IIIB期 脑转移? ECOG:1分

入院诊断 1.右肺上叶腺癌cT2bN2M0-IIIB期 脑转移? ECOG:1分

出院诊断 1.右肺上叶腺癌cT2bN2M0-IIIB期 脑转移? ECOG:1分

入院时主要症状及体征

确诊肺癌为行治疗入院。

主要化验结果

2016-11-12 血常规lab检验报告:血红蛋白120g/L,红细胞 $4.05 \times 10^{12}/L$,白细胞 $5.39 \times 10^9/L$,中性细胞% 51.9%,中性细胞绝对数 $2.80 \times 10^9/L$,血小板 $296 \times 10^9/L$ 。2016-11-12 生化(AU640)检验报告:γ-谷氨酰转氨酶 24IU/L,谷丙转氨酶17IU/L,谷草转氨酶25IU/L,碱性磷酸酶80IU/L,总胆红素10umol/L,直接胆红素3umol/L,总蛋白72g/L,白蛋白42g/L,尿酸295umol/L,尿素氮5.3mmol/L,肌酐63umol/L,葡萄糖5.3mmol/L,钾 4.2mmol/L,钠141mmol/L,氯104mmol/L,乳酸脱氢酶240IU/L,肌酸激酶80IU/L。2016-11-12 血凝acltop检验报告:D-D二聚体310.00ng/ml↑。

特殊检查及重要会诊

2016-11-12 心电图检查报告:1、窦性心律2、逆钟向转位。

病程与治疗结果

患者入院后完善相关检查,排除化疗禁忌,周嵒雯主任嘱11-13行AC-T2(赛珍 745mg静滴d1,波贝 460mg静滴d1)化疗,化疗过程顺利,化疗后出院。

合并症 无。

出院时情况

一般情况可。

出院后用药及建议

- 1、健康教育处方:戒烟戒酒,加强营养,避免辛辣饮食,作息规律。
- 2、每周复查血常规2次,肝功能1次,如有不适及时就诊。
- 3、复诊带出院小结及影像等病史资料,肿4医生办公室电话65115006-3068,周嵒雯主任门诊:周一上午、周二下午(特需门诊)、周三上午、周五上午(延庆路门诊-延庆路130号)、周六全天,邓沁芳主治医师门诊:周二下午、周一上午。具体门诊时间以当日门诊安排为准。
- 4、出院带药:利血生(每天3次,每次1粒);地塞米松(每天2次 每次5粒半,11-14晚服1次,同时服用1粒雷替丁);恩诺平(每天3次,每次1粒)。

治疗结果 其他

主治医师:邓沁芳

住院医师:季现秀

日期:2016年11月14日

2016年12月13日住院检查(10月,11月共做了两次化疗),CT检查肿瘤最大处增大到6.8cm(10月份入院才4.3到4.5cm)

CEA 胚癌抗原也增大到118.74(10月份入院才84.51)

除了右上肺及肺门淋巴外,其他骨头,肝胆脾胃肾,脑均正常(从10月份到如今,一直检查,都是这样。就肺的肿瘤外其他均正常。))。

上海市肺科医院血气分析报告单

样本号 FB1233

项目	结果	参考值
pH	7.42	7.35-7.45
二氧化碳分压	41.1	35-45 mmHg
氧分压	91	80-100 mmHg
血红蛋白总量	12.7	12-17.5 g/dL
氧饱和度	96.7	96-100 %
氧合血红蛋白	94.300	94-99 %
碳氧血红蛋白	1.300	<10 %

人编号: 0774041
姓名: [REDACTED]
性别: 女
年龄: 61岁
科室: 肿瘤科

上海市肺科医院 检验报告单

PM0059

项 目	结 果	参 考 值	项 目	结 果	参 考 值
H-MD 胃胃素H嗜中分子片	3.57	<16.6 ng/ml	CA50 CA50	5.0%	0-25 U/L
AFP 甲胎蛋白	17.04	0-20 ug/L	CA199 糖类抗原CA199	13.11	<50 U/ml
CEA 癌胚抗原	118.74	0-10 ug/L	CA72-4 糖类抗原CA72-4	2.49	0-4 U/ml
NSE 神经烯醇化酶	13.68	0-20 ng/ml	SCCA 鳞癌抗原	1.15	0-3 ng/ml
PROGRP 胃泌素释放肽前体	19.63	0-40 pg/ml			
B-MC B2-微球蛋白	1.19	0.25-4.41 ug/ml			
SF 铁蛋白	102.2	16-133 ng/ml			
CA 242 糖类抗原CA242	3.91	<25 U/ml			
CA153 糖类抗原CA153	21.36	0-40 U/ml			
CA211 CYPRA21-1	1.87	0-3.3 ng/ml			

仅对该标本负责。送检医生: 李瑞秀 检验日期: 2016-12-16 报告日期: 2016-12-16 报告人: 王志强 核对人: 江建群

上海市肺科医院 放射诊断报告

上海市职业病防治院

患者姓名: [REDACTED] 性别: 女 年龄: 61岁 科别: Z4 放射学检查号码: 0800480364

住院号: 0774041 病室: 病床: 30 门诊号: 0800480364

临床诊断: 送检医师要求: 协助诊断

检查部位和名称: 胸部CT 造影剂: 碘帕醇注射液

检查方法: 增强: 胸锁关节为基线至肺底, 吸气相扫描, 层厚1mm, 螺距1mm, 重建层厚5-10mm, 层间距5-10mm, 静脉注射碘造影剂100ml; 三维重建。

放射学表现: 双侧胸廓对称, 未见明显异常。右肺上叶远端可见软组织密度肿块, 形态不规则, 有分叶, 长径约6.8cm, 边缘欠光, 内密度不均, 病灶周边可见斑片样的模糊影。右肺见网格状影。纵隔及肺门部分淋巴结增大。

10月, 11月两次化疗, 12月检查, 肿瘤反而从4.5到6.8, CEA从85到118

放射学诊断: 右肺上叶肺癌伴阻塞性炎症, 右侧淋巴管转移可能, 纵隔肺门部分淋巴结增大。较(2016.10.09)肿块增大、进展。

书写医师: [REDACTED] 审核医师: [REDACTED]

检查时间: 2016-12-14 15:57 报告书写时间: 2016-12-15 08:10 报告审核时间: 2016-12-16 09:45

本报告仅供医师诊疗参考。如需影像介质, 请与便民服务中心联系。

出院小结

科别:肿瘤科 病区:肿瘤科四病区 姓名: 床号: 30 门诊号: 0800480364 住院号: 0774041

姓名: 姚金平 性别: 女 年龄: 62岁

入院日期: 2016年12月13日

出院日期: 2016年12月15日

门诊诊断 1. 右肺上叶腺癌cT2bN2M1b-IV期(脑) ECOG: 1分 L858R点突变

入院诊断 1. 右肺上叶腺癌cT2bN2M1b-IV期(脑) ECOG: 1分 L858R点突变

出院诊断 1. 右肺上叶腺癌cT2bN2M1b-IV期(脑) ECOG: 1分 L858R点突变

入院时主要症状及体征

确诊肺癌为行治疗入院。

主要化验结果

2016-12-14 肺功能血气B检验报告: pH7.42, 二氧化碳分压41.1mmHg, 氧分压91mmHg, 氧饱和度96.7%。2016-12-14 生化流水线检验报告: r-谷氨酰转氨酶22U/L, 谷丙转氨酶12U/L, 谷草转氨酶21U/L, 碱性磷酸酶69U/L, 总胆红素13.8umol/L, 直接胆红素4.0umol/L, 总蛋白63g/L, 白蛋白39g/L, 尿酸317umol/L, 尿素氮5.4mmol/L, 肌酐58umol/L, 葡萄糖5.0mmol/L, 钾4.4mmol/L, 钠144mmol/L, 氯108mmol/L, 乳酸脱氢酶212U/L, 肌酸激酶56U/L。2016-12-14 血常规lab检验报告: 血红蛋白115g/L, 红细胞 $3.77 \times 10^{12}/L$, 白细胞 $5.33 \times 10^9/L$, 中性粒细胞%51.7%, 中性粒细胞绝对数 $2.76 \times 10^9/L$, 血小板 $254 \times 10^9/L$ 。2016-12-14 尿沉渣检验报告: 颜色LIGHT YELLOW, 葡萄糖-, 蛋白-g/l, 尿潜血+cell/uI, 酮体-mmol/l。2016-12-14 血沉检验报告: 红细胞沉降率34mm/h↑。2016-12-14 血凝acItop检验报告: D-D二聚体162.00ng/ml。2016-12-14 大便常规检验报告: 大便颜色黄色, 粪隐血阴性。

特殊检查及重要会诊

2016-12-14 心电图检查报告: 1. 窦性心律2. 逆钟向转位。2016-12-14 US检查报告: 肝胆胰脾肾未见明显异常双侧肾上腺未见明显异常双侧胸腔、心包、腹腔未见明显积液腹主动脉旁未见明显肿大淋巴结

病程与治疗结果

患者入院后完善相关检查, 胸部CT提示病灶较前增大, 因患者存在L858R突变, 建议患者靶向治疗。

合并症无。

出院时情况

一般情况可。

出院后用药及建议

1. 健康教育处方: 戒烟戒酒, 加强营养, 避免辛辣饮食, 作息规律。
2. 建议患者门诊靶向治疗, 定期复查, 注意避光。
疾病诊断证明书请至门诊楼1楼便民中心盖公章。
3. 复诊带出院小结及影像等病史资料, 肿4医生办公室电话65115006-3068, 周崧雯主任门诊: 周一上午、周二下午(特需门诊)、周三上午、周五上午(延庆路门诊-延庆路130号)、周六全天, 邓沁芳主治医师门诊: 周二下午、周一上午, 具体门诊时间以当日门诊安排为准。

治疗结果 其他

主治医师: 邓沁芳 住院医师: 季琰秀 日期: 2016年12月15日

上海市胸科医院
超声检查报告

检查日期: 20161213 门诊号: 0800480364 住院号: 0773041
 姓名: [REDACTED] 性别: F 年龄: 62 科别: Z4 病区: Z4 病床: 30 超声号: 0800480364 空腹
 临床诊断: 为肿瘤化学治疗疗程 检查部位: 肝胆胰脾肾肾上腺腹腔心包腹膜后淋巴结胸水定位 空腹
 仪器型号: GE p6 探头频率: 2-5 MHz
 图像记录方式: PACS 记录媒体号: 0800480364 图像等级: 乙

超声描述:

脏器切面	观察记录	口添入: <input checked="" type="checkbox"/> (表示已观察) <input type="checkbox"/> (表示未观察) <input type="checkbox"/> (表示显示不清)	添入数据 (mm)
肝 脏	第一肝门 <input checked="" type="checkbox"/> 第二肝门 <input checked="" type="checkbox"/> 右叶间裂 <input checked="" type="checkbox"/> 主叶裂 <input checked="" type="checkbox"/> 左叶间裂 <input checked="" type="checkbox"/> 膈顶部 <input checked="" type="checkbox"/> 外侧角 <input checked="" type="checkbox"/> 肝下缘 <input checked="" type="checkbox"/>		
胆道系统	胆囊形态 <input checked="" type="checkbox"/> 胆囊壁 <input checked="" type="checkbox"/> 肝内胆管 <input checked="" type="checkbox"/> 肝外胆管 <input checked="" type="checkbox"/> 第一肝门 <input checked="" type="checkbox"/> 胆囊大小 57×21mm		
胰 脏	显示胆总管上段内径 5 mm 左肝管内径 <2 mm 右肝管内径 <2 mm		
脾 脏	胰头厚 17mm 胰体厚 10 mm 胰尾厚 显示不清 主胰管内径 <2 mm		
右 肾	包膜 <input checked="" type="checkbox"/> 脾实质 <input checked="" type="checkbox"/> 脾门血管 <input checked="" type="checkbox"/> 厚度 25 mm 长径 70 mm		
左 肾	冠状切 <input checked="" type="checkbox"/> 矢状切 <input checked="" type="checkbox"/> 横切 <input checked="" type="checkbox"/> 上下径 95 mm 横径 40 mm		
	冠状切 <input checked="" type="checkbox"/> 矢状切 <input checked="" type="checkbox"/> 横切 <input checked="" type="checkbox"/> 上下径 99 mm 横径 43 mm		

肝脏: 大小正常, 形态规则, 表面光滑, 肝血管纹理清晰, 肝实质回声增粗增强, 分布欠均匀。
 肝CDFI示: 血流分布未见明显异常, PW示: 血流速度在正常范围。
 胆囊: 大小正常, 囊壁光滑, 胆囊内胆汁清晰。
 胆道: 上段内径正常, 内未见明显异常回声, 中下段因气体干扰未显示, 肝内小肝管未见明显扩张。
 胰腺: 外形正常, 内部回声正常, 主胰管正常, 胰周未见明显异常。
 脾脏: 形态正常, 包膜光滑完整, 内部回声均匀, 脾门血管正常。
 肾脏: 双肾形态正常, 包膜光滑, 皮髓质分界清晰, 集合系统无分离。
 CDFI示: 肾内血流分布未见明显异常。
 肾上腺: 双侧肾上腺区域未见明显异常回声。
 胸腔: 双侧胸腔未见明显游离性无回声区。
 心包: 心包腔未见明显游离性无回声区。
 腹腔: 腹腔未见明显游离性无回声区。
 腹主动脉旁未见明显异常回声。

超声意见:
 肝胆胰脾肾未见明显异常
 双侧肾上腺未见明显异常
 双侧胸腔、心包、腹腔未见明显积液
 腹主动脉旁未见明显肿大淋巴结

2012年12月13日, 肺以外都正常。
 本来我妈除了右上肺其他就都正常。
 10月, 11月化疗两次, 12月这次检查
 肿瘤反而变大了。从此改吃
 易瑞沙

病史复印专用章

2016 年 12 月 16 日开始吃靶向药易瑞沙。

2017 年 2 月 14 日在老家南阳中心医院检查, CEA 降低到 45 (10 月份入院时是 84.51, 12 月份化疗两次后检查是 118.74), 肿瘤降低到 2.8cm。检查报告的照片暂时没有, 在老家放着, 2 月份是春节前后, 母亲状态特别好, 与正常人无异常, 吃饭, 睡眠, 大便, 心情都正常。2017 年 4 月 10 日易瑞沙吃了 4 个月后来上海胸科医院做 petCT, 以确认是否可能做手术, 另外想凑到端午节放假带母亲去海南三亚旅游, 老妈没坐过飞机, 借此机会体验一次, 以后不知道还有没有机会)。Petct 显示, 肿瘤仍然是 2.8cm 左右, 仍然是右上肺和肺门淋巴结。其他都正常。报告如下

PET/CT 显像报告

姓名: [REDACTED] 性别: 女 年龄: 62 科别: 肿瘤外科 检查号: PET-T-03939 病区: [REDACTED]
影像剂: ^{18}F -FDG 检查日期: 2017-04-10 住院号: [REDACTED] 床号: [REDACTED]
临床诊断: [REDACTED] 门诊号: 201600090744

简要病史:

主诉: 发现右肺癌6月, 化疗2次后, 病灶增大, 后改用靶向治疗4月, 病灶缩小, 复查, 偶有胸闷。
既往史: 右上肺癌未手术, 化疗2次, 放疗无, 最近一次化疗结束时间2016.12.13, 靶向治疗易瑞沙12月至今。
现病史: 外院2月片子已留。
其它: 无糖尿病、无抽烟史、无家族肿瘤病史、无其他手术史。

检查所见:

空腹6小时以上, 静脉注射显像剂, 平静休息60min后行头颅至股骨上段PET及CT断层显像。

PET图像经衰减校正及重建后, 将PET及CT图像行多平面、多幅显示:

大脑形态如常, 皮层各叶放射性分布均匀, 皮层下各神经核团显影清晰, 放射性分布对称。同机CT显示大脑灰质沟回未见明显增宽加深, 左侧岛叶见结节状致密影, 其余白质未见明显低密度影, 中线无移位。脑室无扩大, 基底节区显示对称。小脑显影如常, 两侧小脑对称。

口咽部两侧腺体显影对称, 鼻咽部无异常放射性浓聚。甲状腺两叶不大, 形态可, 两侧腺实质内见低密度结节。左侧结节放射性摄取增高, SUVmax约为4.04。颈部及锁骨上区未见明显异常淋巴结浓聚。

右肺上叶可见软组织肿块影, 大小约1.8*2.15cm, 内见点状钙化, 边缘可见毛刺及胸膜牵拉, 周围见长条索影, 放射性摄取增高, SUVmax约为10.17。右肺上叶尖段支气管狭窄。右上气管旁、气管分叉前、主肺动脉窗、隆突下、右肺门、右中下叶间多发增大淋巴结, 部分淋巴结密度增高, 放射性摄取不同程度增高, SUVmax约为5.14-22.48。左肺门多发淋巴结放射性摄取增高, SUVmax约为4.24-5.68。心肌显影清晰, 气管居中。右侧局部胸膜增厚。左侧胸膜无增厚。两侧胸水征阴性。两侧乳腺轻度显影, 两侧大致对称, 乳腺区未见异常浓聚灶。未见胸部软组织异常影像。

腹部胃充盈好, 胃壁显影如常, 肝脏形态可, 轮廓光整。肝叶比例正常, 肝实质内放射性分布稍欠均匀。肝内外胆管无扩张。胆囊大小正常, 密度均匀, 胆囊壁无增厚。肝门结构正常, 胰腺形态放射性分布尚好, 胰管不扩张。脾脏轻度显影, 放射性分布均匀。两侧肾脏显影可, 肾实质密度均匀, 肾盂、肾盏及输尿管无扩张。两侧肾上腺显影大致正常。腹部可见条索状肠影, 结肠显影尤著。腹膜后未见明显肿大淋巴结。腹水征阴性。腹壁软组织未见明显异常影像。

盆腔内膀胱放射性浓聚如常, 膀胱壁无增厚。两侧腹股沟无异常淋巴结显示。子宫体积稍大, 形态尚可。右侧子宫角见致密结节, 局部无异常放射性浓聚。两侧附件区未见异常放射性摄取。

脊柱多处椎体骨质增生, 未见异常放射性浓聚。左第3、4前肋端骨质皱折、略错位, 放射性摄取增高, SUVmax约为8.0。上、下肢关节带大致正常。视野内皮肤及软组织内未见异常放射性摄取。

上海交通大学医学院附属胸科医院							
PET/CT 显像报告							
姓名: [REDACTED]	性别: 女	年 龄: 62	科别: 肿瘤外科	检查号: PET-T-03939	病 区:		
像剂: ¹⁸ F-FDG	检查日期: 2017-04-10		住院号:	床 号:			
床诊断:					门诊号: 201600090744		
断意见:							
1. 右肺上叶软组织影 FDG 代谢增高, 提示恶性病变伴节段性不张, 治疗后仍有代谢活性。							
2. 纵隔及两肺门多发淋巴结增大, FDG 代谢增高, 考虑淋巴结转移治疗后。							
3. 甲状腺两叶低密度结节影, 左侧结节 FDG 代谢增高, 建议活检。							
4. 左第 3、4 前肋陈旧性骨折。脊柱退行性改变。							
5. 子宫钙化灶。							
6. 左岛叶钙化灶。							

继续吃易瑞沙

2017 年 6 月 12 日例行检查 CT, CEA, 血常规, 肝功能, 肿瘤大小没变化, CEA 有所变大为 71.44 (2016 年 10 月份入院时是 84.51, 12 月份化疗两次后检查是 118.74, 2 月份是 45, 与 2 月份比, 2 月 14 日春节前后的时间, 母亲跟正常人一样, 胃口各方面都很好) 这次检查, 肝功能似乎有所损伤, 总胆红素终点法 33.8 (参考值 0-21), 直接胆红素速率法 16 (参考值 0-6.4), 谷丙转氨酶速率法 139 (参考值 7-40) 谷草转氨酶速率法 102 (参考值 13-35) GGT 190 (参考值 7-45), 血常规则还正常。

CT 检查报告单

号: P00804314

放射号: A01208565

检查日期: 2017-6-13 10:28:59

姓名: [REDACTED]

性别: 女

年龄: 61岁

科室: 肿瘤三区门

床号:

住院号:

检查项目: 上腹部平扫, 胸部增强

像所见:

肺Ca治疗后, 右上肺可见不规则块状软组织密度影, 增强扫描可见不均匀强化表现, 肿块与纵隔分界不清; 周围可见条片状高密度影。纵隔可见淋巴结, 双侧胸腔未见明显积液。右侧胸膜局部增厚。
肝脏实质内未见明显异常密度影。胆囊无异常。胰腺大小、形态和密度无明显异常。脾脏大小、形态和密度无明显异常。双肾未见明显异常。后腹膜未见明显肿大淋巴结影, 腹腔内未见明显积液。

诊断意见:

肺Ca治疗后, 右上肺肿块, 周围肺组织炎变, 右侧胸膜增厚, 请对比原资料;
上腹部实质脏器未见明显异常;
请结合临床。

报告医师:

[Signature]

审核医师:

[Signature]

报告日期: 2017-6-13

本报告仅供临床参考, 以临床诊断为准。

2017-06-12
门诊
姓名: [REDACTED]
门诊号: 570061954
性别: 女
年龄: 61岁
科室: 肿瘤三区门诊
【生化】
No: 20170612SHB0523
样本类型: 血清
临床诊断: 待查

检验项目	结果	参考范围	单位	检验项目	结果	参考范围	单位
1 钾(电极法)	3.96	3.5~5.3	mmol/L	13 谷草转氨酶速率法	102	13~35	U/L
2 钠(电极法)	145.00	137~147	mmol/L	14 GGT(速率法)	190	7.00~45	U/L
3 氯(电极法)	104.00	99~110.00	mmol/L	15 碱性磷酸酶速率法	92.0	50.00~135.00	U/L
4 钙(比色法)	2.31	2.1~2.55	mmol/L	16 总蛋白(终点法)	73.30	60.00~80.00	g/L
5 血糖(终点法)	5.63	3.90~6.10	mmol/L	17 白蛋白(终点法)	44.9	35.00~52	g/L
6 尿素氮(速率法)	7.00	2.80~7.30	mmol/L	18 NSE(电化学)	17.87	0.00~16.30	ng/ml
7 肌酐(终点法)	56.00	44~80	umol/L	19 Cyfra21-1电化学	1.97	0.0~3.3	U/ml
8 尿酸(终点法)	287	202.00~410.00	umol/L	20 癌胚抗原[CEA]电化学	71.44	0.0~3.4	ng/ml
9 总胆红素终点法	33.8	0~21	umol/L	21 血清肿瘤相关物质	80.00	0.0~95.0	U/ml
10 直接胆红素终点法	16.0	0.0~6.4	umol/L				
11 间接胆红素	17.80	1.7~18.6	umol/L				
12 谷丙转氨酶速率法	139	7~40	U/L				

送检医生: 李明(肿瘤) 接收时间: 2017-06-12 10:40
检验者: 王博 报告时间: 2017-06-12 17:00
审核者: [REDACTED]

2017-06-12
门诊
姓名: [REDACTED]
门诊号: 570061954
性别: 女
年龄: 61岁
科室: 肿瘤三区门诊
【血常规】
No: 20170612XEE0168
样本类型: 血液
临床诊断: 待查

检验项目	结果	参考范围	单位	检验项目	结果	参考范围	单位
1 白细胞计数	4.50	3.50~9.50	10 ⁹ /L	15 平均红细胞体积	96.4	82.0~100.0	fL
2 粒细胞细胞比值	55.70	40.00~75.00	%	16 平均血红蛋白含量	33.1	27.0~34.0	pg
3 淋巴细胞比值	36.90	20.00~50.00	%	17 平均血红蛋白浓度	343	316~354	g/L
4 单核细胞比值	5.60	3.00~10.00	%	18 RBC分布宽度[RDW-SD]	50.6	37.0~50.0	fL
5 嗜酸性粒细胞比值	1.60	0.40~8.00	%	19 RBC分布宽度[RDW-CV]	14.3	11.6~14.8	%
6 嗜碱性粒细胞比值	0.20	0.00~1.00	%	20 血小板计数	179	125~350	10 ⁹ /L
7 粒细胞区细胞绝对数	2.51	1.80~6.30	10 ⁹ /L	21 血小板分布宽度	12.50	9.00~17.00	fL
8 淋巴细胞计数	1.66	1.10~3.20	10 ⁹ /L	22 平均血小板体积	10.6	9~13	fL
9 单核细胞计数	0.25	0.10~0.60	10 ⁹ /L	23 血小板压积	0.19	0.17~0.35	%
10 嗜酸性粒细胞计数	0.07	0.02~0.52	10 ⁹ /L	24 大血小板比值	29.8	15~45	%
11 嗜碱性粒细胞计数	0.01	0.00~0.06	10 ⁹ /L				
12 红细胞计数[RBC]	3.84	3.80~5.10	10 ¹² /L				
13 血红蛋白浓度[HGB]	127	115~150	g/L				
14 红细胞压积[HCT]	37.00	35.00~45.00	L/L				

镜检: 杆状: 分叶: 淋巴: 单核: 嗜酸: 嗜碱: 血小板:

送检医生: 李明(肿瘤) 接收时间: 2017-06-12 10:17
检验者: 周龙 报告时间: 2017-06-12 10:36
审核者: [REDACTED]

2017年7月5日开始吃灵芝油,开始拉肚子,之前也有拉肚子,逐渐拉得多起来,几乎每天早上都要拉一次,开始吃金双歧三联,不过未按时按量吃,偶尔一天一次,偶尔一天吃两次,也经常隔几天不吃,拉肚子一直持续到现在,胃口也不好,如果易瑞沙不吃了,就不拉了。8月8日前后易瑞沙没吃,就没拉了,胃口也好了,8月10号又开始吃后,又开始拉。2017年8月8日,又吃了两个月易瑞沙,例行检查。CEA在80.34,比上次略有基本变化不大,与2月份比变大不少。(2016年10月份入院时是84.51,12月份化疗两次后检查是118.74,2017年2月份是45,6月12日是71.44),骨扫描ECT正常,CT结果跟2月份到4月份,到6月份基本一致。不知道是否因为7月5日开始吃灵芝油的原因,这次直接胆红素速率法10.3(参考值0-6.4,上次6月12日测得是16,比6月好点),总胆红素终点法是16.4(参考值0-21,6月份测得33.8),谷丙转氨酶速率法128(参考值7-40,6月12日测得139);谷草转氨酶速率法是59(参考值13-35,6月份测得102),GGT(速率法)167(参考值7-45,6

月份测得 190)，白蛋白 34（参考值 35-52），乳酸脱氢酶速率法 271（参考 114-240），羟丁酸脱氢酶速率法 225（参考 72-182），

2017-08-08
住院
姓名: [REDACTED]
住院号: 17082629

性别: 女
年龄: 62岁
病区: 肿瘤三病区
床号: E20JC38

No: 20170808SHB0530
样本类型: 血清
临床诊断: 未知

检验项目	结果	参考范围	单位	检验项目	结果	参考范围	单位
1 钾(电极法)	4.20	3.5~5.3	mmol/L	13 碱性磷酸酶速率法	73.0	50.00~135.00	U/L
2 钠(电极法)	145.00	137~147	mmol/L	14 总蛋白(终点法)	61.00	60.00~80.00	g/L
3 氯(电极法)	104.00	99~110.00	mmol/L	15 白蛋白(终点法)	34.0	35.00~52	g/L
4 钙(比色法)	2.01	2.1~2.55	mmol/L	16 乳酸脱氢酶速率法	271.00	114~240	U/L
5 尿素氮(速率法)	6.90	2.80~7.30	mmol/L	17 羟丁酸脱氢酶速率法	225	72.00~182.00	U/L
6 肌酐(终点法)	76.00	44~80	umol/L	18 肌酸激酶速率法	74.0	26~192	U/L
7 总胆红素终点法	16.4	0~21	umol/L	19 肌酸激酶同工酶速率法	16.20	0~18	U/L
8 直接胆红素终点法	10.3	0.0~6.4	umol/L	20 NSE(电化学)	15.04	0.00~16.30	ng/ml
9 间接胆红素	6.10	1.7~18.6	umol/L	21 癌胚抗原[CEA]电化学	80.34	0.0~3.4	ng/ml
10 谷丙转氨酶速率法	128	7~40	U/L	22 血清肿瘤相关物质	80.00	0.0~95.0	U/ml
11 谷草转氨酶速率法	59	13~35	U/L				
12 GGT(速率法)	167	7.00~45	U/L				

检验者: 胡天喜
报告时间: 2017-08-08 17:07
审核者: [REDACTED]

2017-08-08
住院
姓名: [REDACTED]
住院号: 17082629

性别: 女
年龄: 62岁
病区: 肿瘤三病区
床号: E20JC38

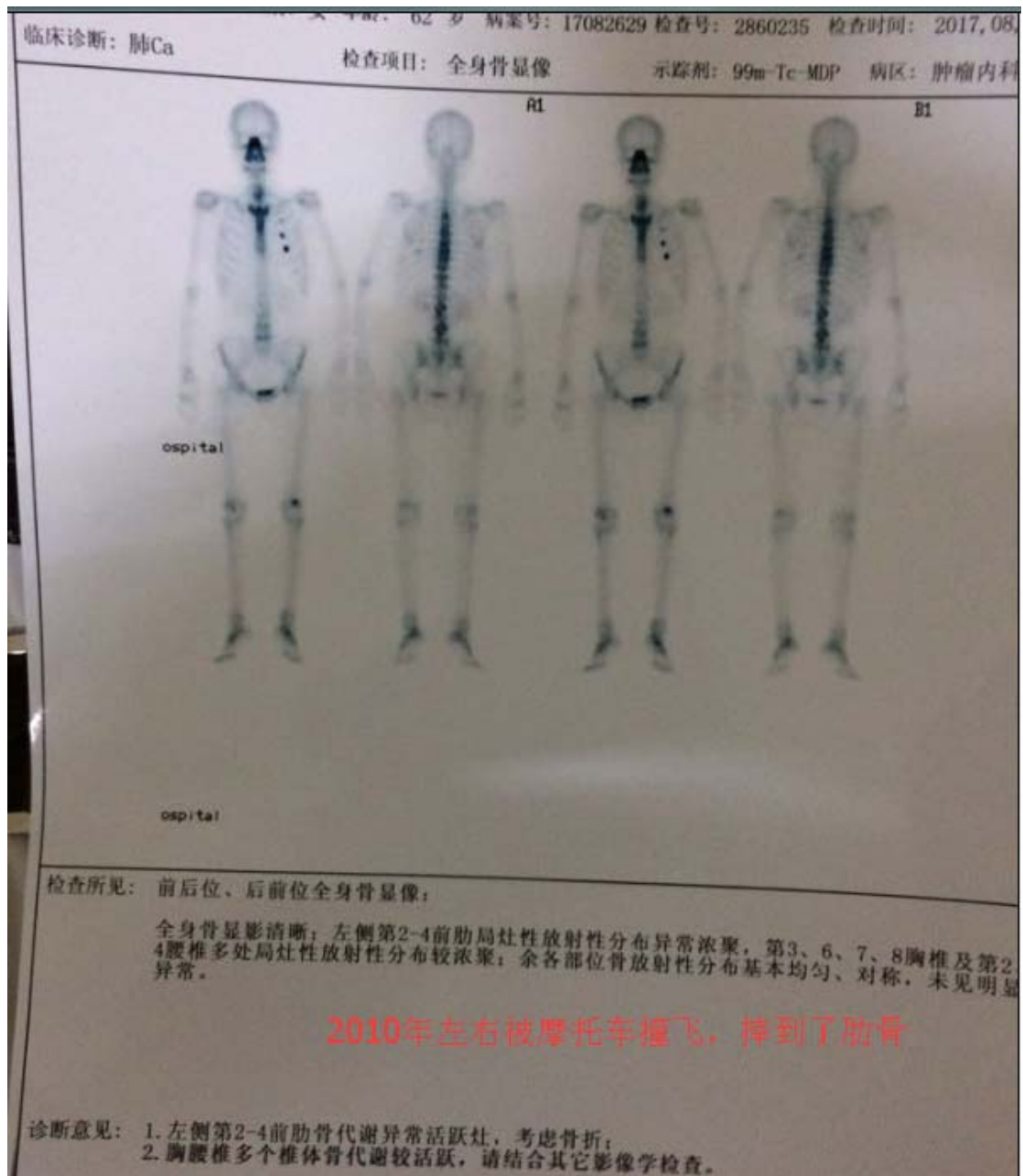
No: 20170808MBC0146
样本类型: 血液
临床诊断: 未知

检验项目	结果	参考范围	单位	检验项目	结果	参考范围	单位
1 白细胞计数	7.25	3.50~9.50	10 ⁹ /L	15 平均红细胞体积	96.7	82.0~100.0	fL
2 粒细胞区细胞比值	54.90	40.00~75.00	%	16 平均血红蛋白含量	32.9	27.0~34.0	pg
3 淋巴细胞比值	34.00	20.00~50.00	%	17 平均血红蛋白浓度	340	316~354	g/L
4 单核细胞比值	9.90	3.00~10.00	%	18 RBC分布宽度[RDW-SD]	42.3	37.0~50.0	fL
5 嗜酸性粒细胞比值	1.00	0.40~8.00	%	19 RBC分布宽度[RDW-CV]	11.9	11.6~14.8	%
6 嗜碱性粒细胞比值	0.20	0.00~1.00	%	20 血小板计数	177	125~350	10 ⁹ /L
7 粒细胞区细胞绝对数	3.98	1.80~6.30	10 ⁹ /L	21 血小板分布宽度	16.10	9.00~17.00	fL
8 淋巴细胞计数	2.46	1.10~3.20	10 ⁹ /L	22 平均血小板体积	10	9~13	fL
9 单核细胞计数	0.72	0.10~0.60	10 ⁹ /L	23 血小板压积	0.19	0.17~0.35	%
10 嗜酸性粒细胞计数	0.07	0.02~0.52	10 ⁹ /L	24 大血小板比值	28	15~45	%
11 嗜碱性粒细胞计数	0.02	0.00~0.06	10 ⁹ /L				
12 红细胞计数[RBC]	3.70	3.80~5.10	10 ¹² /L				
13 血红蛋白浓度[HGB]	122	115~150	g/L				
14 红细胞压积[HCT]	35.80	35.00~45.00	L/L				

镜检: 杆状: 血小板: 分叶: 淋巴: RBC: 单核: PLT: 嗜酸:

送检医生: 李明(肿瘤)
接收时间: 2017-08-08 08:55
备注: 本报告仅对来样负责! 如对结果有疑问, 请在1天内反馈。※

检验者: 王付喜
报告时间: 2017-08-08 09:49
审核者: 李新阳



继续吃灵芝油, 和易瑞沙。一吃易瑞沙, 每天早上必拉, 金双歧仍然是时吃时不吃, 老妈比较固执, 心疼钱, 金双歧一盒 24, 三天就吃完了, 所以老妈就偶尔吃下。也不当个事吃。

2017 年 9 月 22 日, 只做了 CT 检查, 显示肿瘤与之前比无变化, 仍然是 3cmX2.3cm, 见下, 这次没做其他检查。

放射号: A01286501		检查日期: 2017/9/22 11:25:00
姓名: [REDACTED]	性别: 女	年龄: 62岁
科室: 肿瘤三区门	床号:	住院号:
检查项目: 上腹部平扫, 胸部平扫		
影像所见:		
<p>肺Ca治疗后, 右上肺可见不规则块状软组织密度影, 形态欠规则, 肿块与纵隔分界不清; 最大截面大小约: 30mm×23mm, 周围可见条片状高密度影, 病灶与纵隔分界不清。纵隔可见淋巴结, 双侧胸腔未见明显积液。</p> <p>肝脏实质内未见明显异常密度影。胆囊无异常。胰腺大小、形态和密度无明显异常。脾脏大小、形态和密度无明显异常。双肾未见明显异常。后腹膜未见明显肿大淋巴结影, 腹腔内未见明显积液。部分胸、腰椎见大小不等类圆形高密度结节, 边界尚可。</p>		
诊断意见:		
<p>肺Ca治疗后, 右上肺肿块、周围肺组织炎变, 右侧胸膜增厚, 与前资料对比变化不大。</p> <p>腹部实质脏器未见明显异常, 请结合临床。</p> <p>部分胸、腰椎异常结节, 建议进一步检查除外占位。</p>		
报告医师: 朱玉霞		审核医师: 郭春
本报告仅供临床参考, 以临床诊断为准。		报告日期: 2017/9/22

2017年10月4日, 老妈打电话说他觉得肺部胸口胀, 脊梁也觉得不舒服, 说也不疼, 反正就是不得劲, 说10月3日去隔壁不远的村, 一个远亲串门, 不紧不慢, 溜溜达达, 边走边玩, 来回大概也就4公里左右, 就觉得非常累, 跟干了一天重活似的, 目前接下来不知道怎弄, 感觉是易瑞沙已经不起什么作用了。《怎么办?》

2017年10月11日, 给我妈打电话, 说他在诊所里输了3天水, 说她前几天说不舒服, 估计是伤风感冒了, 现在基本好了。她说易瑞沙停了一两天, 说她只要不吃易瑞沙, 也不拉肚子了。说她不怎么咳嗽了。自从2月份肿瘤从2016年10月4.5到12月6.8cm, 到2月份2.8cm后, 到现在肿瘤一直在3.0cm不变化, 不知道是否易瑞沙是不起作用了还是在起作用。接下来的治疗方案不知道怎么弄, 我想给她上第三代肺癌药, 什么AZD9291, 什么泰瑞沙, 啥的, 也不知道选哪个药好? 请各位大神指点, 多谢了!